

Построение признаков снимков глазного дна для диагностики болезней глаз

Артём Севастопольский

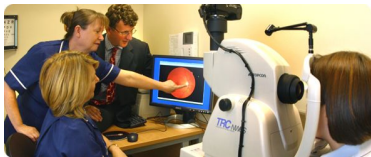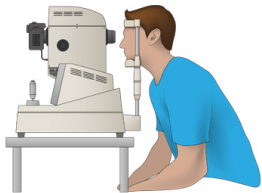
ММП ВМК МГУ

16 мая, 2016


Содержание

- 1 Введение
- 2 Сегментация оптического диска
- 3 Сегментация кровеносных сосудов
- 4 Сегментация экссудатов
- 5 Сегментация геморрагий

Процесс съёмки глаза. Глазные болезни

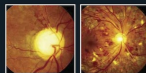


Don't let your sight be
STOLEN



Get your macula checked. Now.

A simple, inexpensive check with our Kowa Retinal Camera could help protect your eyes.



With our newly acquired KOWA CAMERA, we are able to record and compare the condition of your eyes over a number of visits, giving you the best chance of identifying a problem and retaining good vision.

IF YOU HAVE THE FOLLOWING:

- A family history of Glaucoma
- Suffer from Diabetes
- Macular degeneration
- Have reduced Vision
- Are over 40 years of age or, if you just want to be sure.

MAKE AN APPOINTMENT WITH US NOW

Mundaring Spectacle Maker

9295 3144

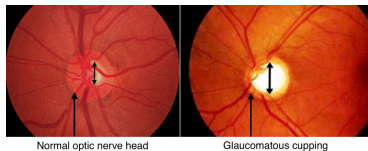
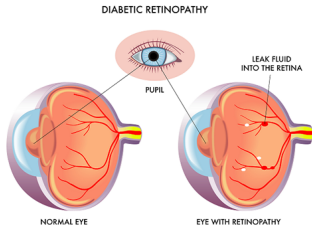
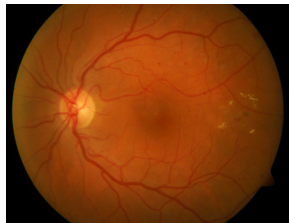
Mundaring Medical Centre

supplied by  **DESIGNS FOR VISION** www.dfv.com.au

Снимок глазного дна

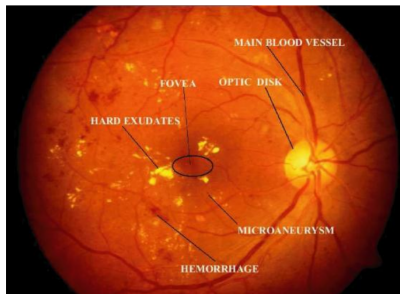
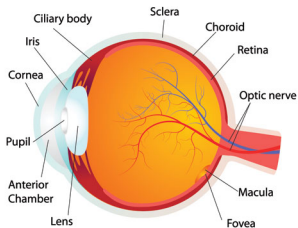
По снимкам глазного дна
можно выявить:

- Диабетическую ретинопатию
- Глаукому
- Возрастную дегенерацию макулы, и др.



Строение глазного дна

- Видимые на снимке элементы: оптический диск, кровеносные сосуды, макула
- Признаки диабетической ретинопатии: экссудаты (белые пятна), геморрагии (черные или красные пятна), микроаневризмы (мелкие красные точки)



Диабетическая ретинопатия

- Диабетическая ретинопатия: 120 млн. больных по всему миру (2010 г.). Проявляется у 75% больных сахарным диабетом в течение 20 лет.
- Признаки диабетической ретинопатии: экссудаты (белые пятна), геморрагии (черные или красные пятна), микроаневризмы (мелкие красные точки).
- Kaggle-соревнование Diabetic Retinopathy Detection, 2015 г. — 35000 снимков.



Completed • \$100,000 • 661 teams Diabetic Retinopathy Detection

Tue 17 Feb 2015 – Mon 27 Jul 2015 (9 months ago)

Dashboard

- Home
- Data
- Make a submission
- Information
 - Description
 - Evaluation
 - Rules
 - Prizes
 - References
 - Timeline
- Forum
- Scripts
 - New Script

Competition Details » [Get the Data](#) » [Make a submission](#)


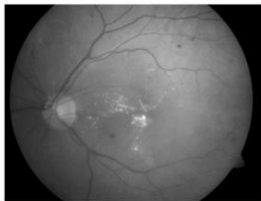
Identify signs of diabetic retinopathy in eye images

Diabetic retinopathy is the leading cause of blindness in the working-age population of the developed world. It is estimated to affect over 93 million people.

The US Center for Disease Control and Prevention estimates that 29.1 million people in the US have diabetes and the World Health Organization estimates that 347 million people have the disease worldwide. Diabetic Retinopathy (DR) is

Сегментация оптического диска

Для сегментации оптического диска используются техники компьютерного зрения.



Поиск центра оптического диска

Предлагаемый метод основан на техниках компьютерного зрения.


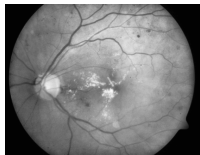
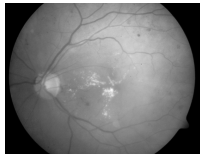
1 Усиление контраста и бинаризация

- Из цветного изображения извлекается канал I разложения HSI:

$$I = \frac{R + G + B}{3}$$

- Медианная фильтрация и CLAHE
- Бинаризация отсечением по порогу


Будем называть полученное бинарное изображение I_{seeds} .



Поиск центра оптического диска

② Удаление ярких эксудатов

- Изображение, полученное после CLAHE, разбивается на связные области с помощью алгоритма Region growing, основанного на поиске в ширину. В качестве начальных точек выбираются белые точки в I_{seeds} .
- На изображении оставляются только те компоненты, площадь которых лежит в определённых пределах.
- Применяется морфологическая операция закрытия, затем операция закрытия дырок (все связные области белых пикселей закрашиваются белым цветом).



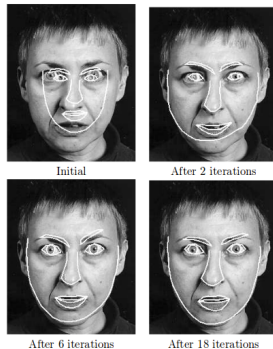
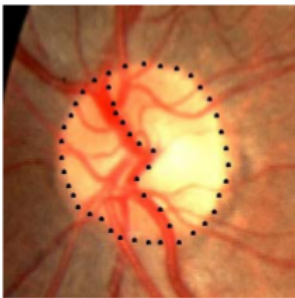
По итоговой карте можно оценить центр и радиус оптического диска.

Поиск центра оптического диска

- На данных выборки **DIARETDB1**, состоящей из 90 снимков, метод правильно оценил центр и радиус оптического диска (с точностью в 10 пикселей) в 81% случаев и правильно локализовал оптический диск в прямоугольной окрестности в 83% случаев.
- Могут быть применены более точные методы поиска границы оптического диска.

Поиск границы оптического диска

Модель Active Shape Model (ASM)

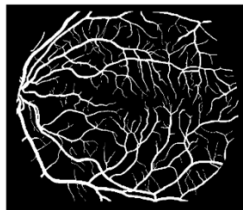
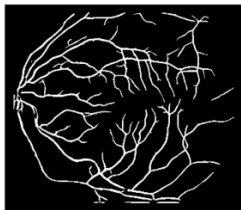
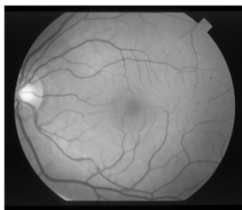


Huiqi Li «A Model-Based Approach for Automated Feature Extraction in Fundus Images»

Tim Cootes «An Introduction to Active Shape Models»

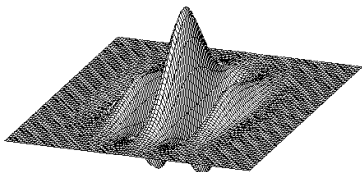
Сегментация кровеносных сосудов

Для сегментации кровеносных сосудов применяются фильтры Габора.



Фильтр Габора

- Фильтр Габора усиливает линии определённого направления и определённой толщины.
- Классический фильтр Габора имеет следующее ядро:



$$g_{\sigma_x, \sigma_y, f, \theta}(x, y) = \exp \left[-\pi \left(\frac{x'^2}{\sigma_x^2} + \frac{y'^2}{\sigma_y^2} \right) \right] \exp (2\pi i f x')$$

$$x' = x \cos \theta + y \sin \theta$$

$$y' = -x \sin \theta + y \cos \theta$$

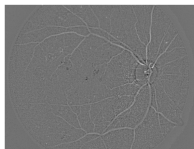
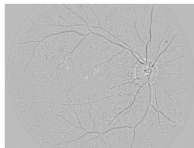
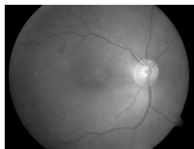
$$x = \overline{-r, r}, y = \overline{-r, r},$$

Сегментация кровеносных сосудов

- 1 Предобработка и усиление контраста
 - Из цветного изображения извлекается канал I разложения HSI:

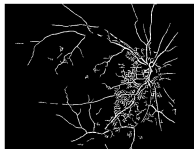
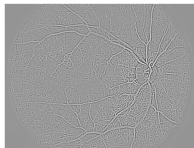
$$I = \frac{R + G + B}{3}$$

- CLAHE
- Медианная фильтрация; результат медианной фильтрации вычитается из изображения
- Инвертирование изображения (фильтр Габора должен реагировать на сосуды, имеющие высокую интенсивность, а не низкую)



Сегментация кровеносных сосудов

- ② Применение фильтра Габора и бинаризация
- Производится свертка изображения с каждым фильтром из банка фильтров Габора, соответствующих различным параметрам θ . Затем берётся максимум по всем θ в каждой точке. Параметры определяются формулами, предложенными в работе *Q. Li et al.*¹.
 - Бинаризация изображения с порогом, равным 95%-перцентилю распределения пикселей. Удаляются связанные компоненты малой площади.



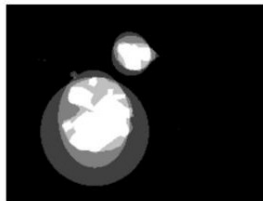
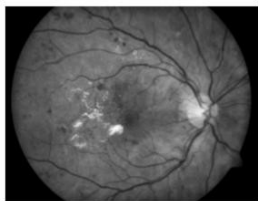
¹ Q. Li et al. «A Multiscale Approach to Retinal Vessel Segmentation Using Gabor Filters and Scale Multiplication»

Сегментация кровеносных сосудов

- На части выборки STARE из 20 снимков, для которой известна экспертная разметка кровеносных сосудов, метод достиг чувствительности (доли правильно классифицированных пикселей среди принадлежащих сосудам) 90% и специфичности (доли правильно классифицированных пикселей среди не принадлежащих сосудам) 76%.

Сегментация эксудатов

Для сегментации эксудатов применяются методы обучения с учителем (объекты — пиксели).



Сегментация эксудатов

Применяются методы обучения с учителем (объекты — пиксели).
Используется выборка **DIARETDB1** из 90 снимков.

1 Предобработка и усиление контраста

- Из цветного изображения извлекаются каналы S и I разложения HSI:

$$\alpha = R - \frac{1}{2}(G - B), \beta = \frac{\sqrt{3}}{2}(G - B)$$

$$H = \text{atan2}(\beta, \alpha)$$

(в случае $R = G = B = 0, S = 1$)

$$I = \frac{R + G + B}{3}$$

- Медианная фильтрация и CLAHE канала I
- Эксудаты и оптический диск имеют схожие значения яркости. Окрестность оптического диска далее не рассматривается.

Сегментация эксудатов

- 2 Извлечение признаков и классификация
- Для каждой рассматриваемой точки извлекаются следующие признаки:
 - **hue** — значение канала H в данной точке
 - **intensity** — значение канала I в данной точке
 - **mean intensity** — среднее значение канала I в окрестности данной точки
 - **std intensity** — стандартное отклонение значений канала I в окрестности данной точки
 - **distance to optic disk** — расстояние до центра оптического диска
 - Признаки всех пикселей всех изображений формируют обучающую выборку. Настраивается классификатор (Random Forest или нейронная сеть).

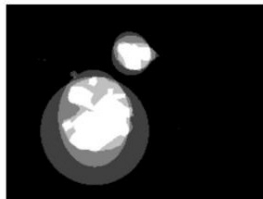
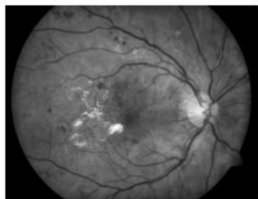
Сегментация экссудатов

- Авторами статьи *Karegowda et al.*¹ с помощью того же алгоритма и нейронной сети в качестве алгоритма классификации был получен следующий результат на использованной ими выборке: чувствительность — 96.97%, специфичность — 100%.
- Результат не удалось воспроизвести из-за отсутствия выборки с правильной сегментацией экссудатов.

¹*Asha Gowda Karegowda et al. «Exudates Detection in Retinal Images using Back Propagation Neural Network»*

Сегментация гемморрагий

Для сегментации гемморрагий применяется специальный оператор Moat, предложенный в работе *C. Sinthanayothin et al.*¹



¹*C. Sinthanayothin et al. «Automated detection of diabetic retinopathy on digital fundus images»*

Сегментация геморрагий. Moat operator

Идея фильтра Moat operator состоит в том, чтобы убрать из изображения «медленные» изменения цвета.

$g(x, y)$ — исходное изображение размера $N \times M$.

- 1 Двумерное преобразование Фурье (дискретное):

$$G(u, v) = \frac{1}{N} \sum_{x=0}^{N-1} \sum_{y=0}^{M-1} g(x, y) \exp \left[-2\pi i \left(\frac{ux + vy}{N} \right) \right],$$

$$u = \overline{0, N-1}, v = \overline{0, M-1}$$

- 2 К изображению $G(u, v)$ применяется гауссовский фильтр высоких частот с параметром σ :

$$H(u, v) = 1 - \exp \left(-\frac{u^2 + v^2}{2\sigma^2} \right),$$

$$I(u, v) = H(u, v) \cdot G(u, v),$$

$$u = \overline{0, N-1}, v = \overline{0, M-1}$$

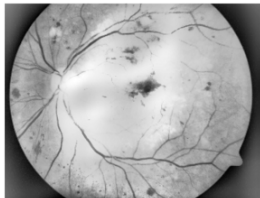
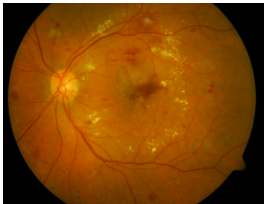Сегментация гемморрагий. Moat operator

- 3 Изображение $I(u, v)$ переводится обратно из частотного пространства в координатное пространство:

$$i(x, y) = \sum_{u=0}^{N-1} \sum_{v=0}^{M-1} I(u, v) \exp \left[2\pi i \left(\frac{ux + vy}{N} \right) \right],$$
$$x = \overline{0, N-1}, y = \overline{0, M-1}$$

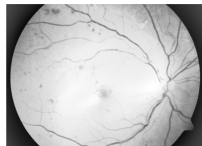
- 4 Moat Operator от исходного изображения $g(x, y)$ определяется следующим образом:

$$g_{moat}(x, y) = g(x, y) - |i(x, y)|,$$
$$x = \overline{0, N-1}, y = \overline{0, M-1}$$

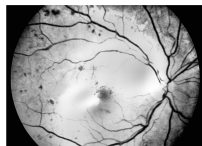


Сегментация геморрагий

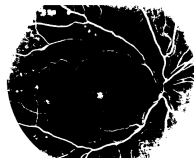
- 1 Moat operator, усиление контраста
 - Moat operator от исходного изображения



- CLAHE + Медианная фильтрация



- Бинаризация (порог выбирается автоматически по методу Otsu)



Сегментация геморрагий

2 Удаление сосудов и лишних компонент

- На бинарном изображении удаляются кровеносные сосуды по описанной ранее процедуре.



- Удаляются связные компоненты, площадь и эксцентриситет которых не находятся в определённом диапазоне.



Сегментация геморрагий

- В работе Sinthanayothin et al. при использовании Moat Operator и сегментации с помощью алгоритма типа Region growing были получены следующие результаты: на использованной авторами выборке из 14 снимков чувствительность составила 77.5%, специфичность — 88.7%.
- Результат не удалось воспроизвести из-за отсутствия выборки с правильной сегментацией геморрагий.

Список литературы

- Zheng Y, He M, Congdon N. “The worldwide epidemic of diabetic retinopathy”. Indian Journal of Ophthalmology (2012).
- Т.М. Миленькая и др. “Диабетическая ретинопатия”. Сахарный диабет, 3 (2005).
- F. Oloumi, R.M. Rangayyan и A.L. Ells. Digital Image Processing for Ophthalmology: Detection and Modeling of Retinal Vascular Architecture. Synthesis Lectures on Biomedical Engineering. Morgan & Claypool Publishers, 2014.
- Richard Szeliski. Computer Vision: Algorithms and Applications. 2010
- Huiqi Li и O. Chutatape. “Automated feature extraction in color retinal images by a model based approach”. IEEE Transactions on Biomedical Engineering 51.2 (февр. 2004), с. 246—254.
- A.A. Chernomorets et al. “Automated processing of retinal images”. 21-th International Conference on Computer Graphics GraphiCon (2011), с. 78—81.
- Chenyang Xu и J. L. Prince. “Gradient vector flow: a new external force for snakes”. Computer Vision and Pattern Recognition, 1997.
- Q. Li et al. “A Multiscale Approach to Retinal Vessel Segmentation Using Gabor Filters and Scale Multiplication”. 2006 IEEE International Conference on Systems, Man and Cybernetics. Т. 4. Окт. 2006, с. 3521—3527.
- Ryszard S. Choras. “Ocular Biometrics: Automatic Feature Extraction from Eye Images”. Proceedings of WSEAS International Conference on Signal Processing. TELE-20INFO'11/MINO'11/SIP'11. Canary Islands, Spain, 2011, с. 179—183.

Список литературы

- Asha Gowda Karegowda et al. “Exudates Detection in Retinal Images using Back Propagation Neural Network”. International Journal of Computer Applications 25.3 (июль 2011), с. 25—31.
- C. Sinthanayothin et al. “Automated detection of diabetic retinopathy on digital fundus images”. Diabetic Medicine 19 (2 2002), с. 105—112.
- Jyothis Jose и Jinsa Kuruvilla. “Detection of Red Lesions and Hard Exudates in Color Fundus Images”. International Journal of Engineering and Computer Science 3 (10 окт. 2014), с. 8583—8588.
- Otsu N. “A Threshold Selection Method from Gray-Level Histograms”. IEEE Transactions on Systems, Man, and Cybernetics 9.1 (январь. 1979), с. 62—66.
- Yang Mingqiang, Kpalma Kidiyo и Ronsin Joseph. “A Survey of Shape Feature Extraction Techniques”. Pattern Recognition Techniques, Technology and Applications (2008).
- T. Kauppi et al. “DIARETDB1 diabetic retinopathy database and evaluation protocol”. Proceedings of 11th Conf. on Medical Image Understanding and Analysis. Aberystwyth, Wales, 2007.